Aus dem Röntgen- und Strahleninstitut des
Städtischen Rudolf-Virchow-Krankenhauses Berlin
- Abteilung Diagnostik -
(Dirigierender Arzt: Priv. Doz. Dr. med. H. Witt)

ENTWURF FÜR DIE BEFUNDDOKUMENTATION DER INFORMATIONEN DES SCHULTERGELENKES ALS ERGEBNIS DER DURCHSICHT VON 900 SCHULTER-GELENKSAUFNAHMEN IN ZWEI EBENEN

INAUGURAL -DISSERTATION
zur
Erlangung der medizinischen Doktorwürde
an den
Medizinischen Fachbereichen der Freien Universität Berlin

vorgelegt von
Angela Ritters
aus Berlin

1972

Aus dem Roentgen- und Strahleninstitut des
Staedtischen Rudolf-Virchow-Krankenhauses Berlin
- Abteilung Diagnostik -
(Dirigierender Arzt:Priv.Doz.Dr.med. H. W i t t)

Entwurf für die Befunddokumentation der Informationen des Schultergelenkes als Ergebnis der Durchsicht von 900 Schultergelenksaufnahmen in zwei Ebenen.

Inaugural - Dissertation
zur
Erlangung der medizinischen Doktorwürde
an den Medizinischen Fachbereichen
der Freien Universität Berlin

vorgelegt von
A n g e l a R i t t e r s
Berlin.

Referent : Priv. Doz. Dr. med. H. W i t t

Korreferent :. Professor. Dr.-Ing. H. K o e p p e

UNIV.
LEIDEN
BIBL.

Gedruckt mit Genehmigung der Medizinischen
Fachbereiche der Freien Universität Berlin.

Promoviert am : 1. September 1972

I Einleitung.
Befunddokumentation in der Medizin.

II Die Entwicklung des Schultergelenkes.

III Besprechung der Frakturen und Luxationen sowie der übrigen wichtig erscheinenden Befunde am Schultergelenk.
a) Der Humeruskopf, 1.) Frakturen,
2.) Luxationen.
b) Die Skapula.
c) Die Clavicula, 1.) Frakturen,
2.) Luxationen.
d) Übrige Befunde.

IV Aufstellung und Erläuterung des Befundbogens.

V Zusammenfassung.

VI Literaturangaben.

I Die rapide Zunahme der Roentgenuntersuchungen fordert eine Rationalisierung in der Erstellung, Dokumentation und Weitergabe der Befunde. Der Arbeitsablauf einer Roentgenuntersuchung besteht aus drei Phasen,

1. dem Untersuchungsvorgang mit Anfertigung der Roentgenaufnahmen,
2. der Bearbeitung der Roentgenfilme und
3. der Beurteilung und Befundung der Roentgenaufnahmen einschließlich der Dokumentation.

Die erste und zweite Phase sind durch spezielle Untersuchungsgeräte und Einführung von Entwicklungsautomaten im Laufe der Zeit wesentlich abgekürzt worden, die dritte Phase ist nach wie vor zeitraubend. Der befundende Radiologe arbeitet mit standardisierten Sätzen, da der Anteil normaler Befunde am täglichen Programm groß ist, und darüber hinaus sind bei häufigen Erkrankungen charakteristische Befunde zu erheben. Bei kritischer Betrachtungsweise der roentgendiagnostischen Tätigkeit ist festzustellen, daß jeder Radiologe mehrere Stunden täglich mit dem Befunden von Roentgenbildern und der Korrektur der schriftlichen Befunde zubringt. Das führt jedoch nicht unbedingt und zwangsweise zu einem präziseren Wissen; überdies ist das Resultat dieser Arbeit, der

schriftliche Befund, für statistische und wissenschaftliche Zwecke unauswertbar. Aus diesen Gründen erscheinen Bestrebungen, die Roentgenbefundung durch programmierte Dokumentation abzukürzen und effektiver zu gestalten, äußerst wünschenswert.

Sinn der Dokumentation in der Roentgendiagnostik muß es sein, durch Sammlung und Speicherung möglichst aller anfallenden Informationen einen Informationsgewinn zu erzielen, der es gestattet, den Gehalt der Einzelinformation durch statistische Mittel zu überprüfen. Für die Anwendung statistischer Methoden gilt die Voraussetzung einer Dokumentation unausgewählter, vollständiger Informationen, für den Roentgenbefund speziell eine Dokumentation aller Einzelheiten des Befundes.

Daneben ist eine einheitliche Terminologie unbedingte Voraussetzung. Dies erscheint auch möglich, nachdem z.B. L O N G et al. (zitiert in SCHAEFER,P.[14]) festgestellt haben, daß jenseits einer Zahl von 2.500 Wörtern nur noch wenige neue, nicht erfaßte Wörter gefunden werden. Die zusammenfassende Betrachtung der Ergebnisse von SCHAEFER,P.[14] zeigt ebenfalls, daß in der Praxis ein typischer Wortschatz benutzt wird, der sich bezüglich seines Sachinhaltes genau definieren läßt. Individuelle Wortwahl macht sich weit weniger bemerkbar als

vermutet werden könnte. Dieser typische sachbezogene Wortschatz als Standard - Terminologie genügt den Forderungen zur Anwendung einer elektronischen Datenverarbeitungsmaschine (EDV). Mit den erfüllbaren Forderungen einer möglichst vollständigen Dokumentation und einer einheitlichen Terminologie erscheinen die Ziele, Rationalisierung der Befundung, Standardisierung der Befundung zwecks international vergleichender Bewertung und auch das Fernziel der automatischen Diagnosestellung unter Verwendung einer EDV erreichbar.

Es gibt verschiedene Systeme zur Roentgenbefunddokumentation; bezüglich der Einzelheiten kann auf die umfassende Zusammenstellung von Dokumentationssystemen und die Vorstellung eines selbst erprobten Systems innerhalb der Habilitationsschrift von SCHAEFER, P. (Berlin 1970) verwiesen werden. Diese Arbeit soll einen Beitrag zur Dokumentation von Befunden am Schultergelenk liefern.

II Um eine exakte Befundung vorliegender Schultergelenksaufnahmen vornehmen zu können, ist die genaue Kenntnis der Verknöcherungsvorgänge notwendig. Beim Studium verschiedener Autoren fällt die große Variationsbreite, insbesondere die der zeitlichen Zuordnung auf. Das mag einerseits daran liegen, daß die Apophysen- und Epiphysenkerne oft nur sehr flau abgebildet sind und so der Erkennung entgehen, andererseits sind sie bei den üblichen Schulteraufnahmen zum Teil in die Skeletteile projiziert und als solche nicht erkennbar. Das wird insbesondere von den Apophysen des Acromion und des Processus coracoideus gesagt[9]. Um die genaue Zuordnung des Auftretens von Apo- und Epiphysenkernen zum Lebensalter sowie den Zeitpunkt physiologischer Verschmelzung mit den zugehörigen Skeletteilen festzustellen, wären umfangreiche Untersuchungen von Schultergelenken jeden Alters in verschiedenen Projektionen notwendig[9].

Die Verknöcherung des Armskeletts beginnt mit der Entstehung eines Knochenkernes im Bereich der mittleren Clavicula in der siebenten Embryonalwoche[4]. Dieser Knochenkern ist der erste des menschlichen Skeletts, die großen Knochenanlagen der oberen Extremität bekommen erst in der achten Embryonalwoche in der Mitte je einen Knochen-

kern.

Die Clavicula weist in ihrer Ossifikation als Besonderheit die teilweise Verknöcherung als Belegknochen[2] auf, wie sie am Neurokranium bekannt ist. Beide Enden sind knorplig präformiert. Das Schlüsselbein ist im Bereich der oberen Extremität der einzige Knochen, der auf bindegewebiger Grundlage entsteht,und dessen Längenwachstum ohne Epiphysenbildung vor sich geht[4]. Während nach der Pubertät ein scheibenförmiger Knochenkern am sternalen Ende der Clavicula auftritt, der im 3. Lebensjahrzehnt mit der Clavicula verschmilzt, tritt am acromialen Ende niemals ein eigener Knochenkern auf[4].

Die proximale Humerusepiphyse setzt sich aus drei Kernen zusammen, dem Hauptkern für das Caput humeri sowie je einem Kern für das Tuberculum majus und das Tuberculum minus[16]. Bei Mädchen sollen diese Kerne durchweg früher erscheinen als bei Knaben[4]. Die Ossifikation des medialen Kernes beginnt etwa zwischen dem 4. und 8. Lebensmonat. In seltenen Fällen ist er schon beim Neugeborenen vorhanden. Der laterale Kern erscheint etwa in der zweiten Hälfte des ersten Lebensjahres bis zum zweiten Lebensjahr, manchmal auch erst im dritten Lebensjahr. Der dritte Kern, der etwa im zweiten Lebensjahr (auch

später im 4.-5. Lebensjahr[4]) auftreten soll, ist nur selten radiologisch nachweisbar[16], da er vom Tuberculum majus überlagert wird.

Die proximale Humerusepiphyse entsteht aus der Vereinigung der drei Kerne, die Verschmelzung soll etwa im Alter von $3\frac{1}{2}$-6 Jahren stattfinden. Charakteristisch ist das dachfirstartige, doppelt abgeschrägte Ende der proximalen Humerusdiaphyse, dem die Epiphyse aufsitzt. Durch diesen Epiphysenlinienverlauf können Frakturen vorgetäuscht werden, Frakturen innerhalb der Epiphysenfuge sind jedoch selten[4]. Spontane Epiphysenlösungen kommen bei Lues und Skorbut zur Beobachtung.

Die Verknöcherung der Skapula beginnt mit dem Erscheinen eines Knochenkernes in der Nähe des Collum etwa in der 7.-8. Embryonalwoche. Beim Neugeborenen sind beträchtliche Teile des Skelettstückes noch knorplig.

Der Processus coracoideus bildet sich schon im ersten Lebensjahr aus einem eigenen Knochenkern, der manchmal bereits beim Neugeborenen nachweisbar ist[16]. Der Kern verschmilzt erst sehr spät nach der Pubertät mit der Skapula, sodaß die Entwicklung des Processus coracoideus als eine selbständige Knochenentwicklung angesehen werden muß. Bis etwa in das 15. - 20. Lebens-

jahr ist der Proc. cor. von der Skapula getrennt und radiologisch auf axialen sowie tangentialen Schultergelenksaufnahmen erkennbar. Der noch von der Skapula getrennte Proc. cor. ist leicht mit einem Abriß zu verwechseln[4]. Es gibt Nebenkerne am Proc. cor., einer wird nach dem 10. Lebensjahr medial des Proc. auf der ap. Aufnahme schalenförmig an der Basis gefunden. Ein Zweiter ist vom 10. - 14. Lebensjahr zwischen dem Proc. cor. und der Gelenkpfanne zu finden, er soll nach zwei Jahren verschwinden, indem er entweder mit dem Proc. cor. oder der Skapula verschmilzt. Selten bleibt er isoliert[4].

Am Acromion bildet sich während der Pubertät eine breite Apophyse aus, die sich aus zwei oder drei, manchmal auch mehr[9] voneinander zu trennenden Verknöcherungszentren entwickelt, dem sog. Praeacromion, Mesacromion und Metaacromion. Die Verschmelzung dieser Apophyse mit dem Acromion findet etwa im 20. Lebensjahr statt, in manchen Fällen auch früher, im 17. Lebensjahr[4]. Bleibt der Fugenschluß bis über das 25. Jahr aus, dann meist doppelseitig[4], nennt man die persistierende Apophyse Os acromiale, nach KÖHLER und ZIMMER[7] kommt es in 7 - 15 % vor.

Außer am Acromion und am Proc. cor. gibt es noch weitere sekundäre Verknöcherungszentren

an der Skapula. So findet sich eine Apophyse am Angulus inferior mit 16 -18 Jahren, die persistieren kann und dann Os infrascapulare genannt wird. Eine weitere Apophyse soll am Margo medialis scapulae ebenfalls mit 16 - 18 Jahren auftreten, sie ist bisher jedoch weder radiologisch noch anatomisch mit Sicherheit nachgewiesen worden[10]. Ein weiterer Knochenkern am Angulus superior, der ebenfalls mit 16 - 18 Jahren erscheint, soll gelegentlich persistieren. Schließlich gibt es eine ringförmige Apophyse im Pfannenbereich. Ihre Persistenz am unteren Pfannenrand ist äußerst selten[4].

Ossifikationsstörungen am Schultergelenk bestehen vorwiegend als Persistenz der Knorpelfugen der Epi- und Apophysen. Varietäten sind in Form lochförmiger Defekte der Skapula bisher unklarer Genese bei jüngeren Menschen beschrieben, wie die Skapula überhaupt eine große Variationsbreite bezüglich ihrer Form aufweist. Dies soll nach FREY, H. (zitiert in [4]) im wesentlichen mit der in der Jugend vornehmlich ausgeübten Berufstätigkeit zusammenhängen.

Der Abschluß der Ossifikation des Schultergelenkes wird im 15. - 20. Lebensjahr mit der Vereinigung des Proc. cor. mit dem Schulterblatt erreicht. Im Alter von 20 Jahren

schließt sich der Acromionapophysenspalt. Im Alter von 18 - 20 Jahren ist auch die Ossifikation am caudalen Skapulawinkel und im Bereich des Os glenoidale beendet. Der Epiphysenschluß des proximalen Humerusendes fällt in das 18. - 20. Lebensjahr.

III Die Aufgabe dieser Arbeit besteht in der Aufstellung eines Befundbogens, in den sich alle wichtigen im Schultergelenksbereich zu erhebenden Befunde mühelos und übersichtlich einordnen lassen. Ein solcher Befundbogen für die Dokumentation der Frakturen des Schenkelhalses wurde am gleichen Institut im Herbst 1971 von JACOBI, R. vorgelegt. Die einzelnen Befunde werden mit Buchstaben und Zahlen anhand einer Skizze eindeutig gekennzeichnet, sodaß der befundende Radiologe nach Ansicht der Schultergelenksaufnahmen den Befund leicht dem betreffenden Symbol zuordnen kann. Auf diese Weise können alle den Roentgenaufnahmen des Schultergelenkes zu entnehmenden Informationen gespeichert werden und sind jederzeit für weitere Untersuchungen und Auswertung zugänglich.

Die Grundlage der Einteilung bilden Schultergelenksaufnahmen in zwei Ebenen im Format 18 x 24 quer im ap. Strahlengang und im Format 13 x 18 quer im axialen Strahlengang, wie sie routinemäßig bei Verdacht auf Schultergelenksläsion angefertigt werden. Nur in Ausnahmefällen wird als zweite Ebene eine transthorakale Aufnahme angefertigt, wenn es dem Patienten nicht möglich ist, den Arm für die axiale Aufnahme weit genug zu abduzieren und zu

elevieren. Die transthorakale Aufnahme gibt guten Aufschluß über die Lagebeziehung von Humeruskopf zur Gelenkpfanne bei der Frage nach Luxation und als Repositionskontrolle. Die Knochenstruktur ist dagegen auf dieser Aufnahme nur mit großer Einschränkung bewertbar, da der Humeruskopf von anderen Skeletteilen und von Lungengewebe überlagert wird. Sie ist aus diesem Grunde keine geeignete zweite Ebene bei der Frage nach Fraktur oder Absprengung.

Die Frakturen des Humeruskopfes wurden in A nlehnung an eine Empfehlung von GIUNTOLI[3] in vier verschiedene Formen eingeteilt. Nach Lage der Frakturlinie im Humeruskopf wurden epiphysäre Humeruskopffrakturen von transtuberositären, subtuberositären und metaphysären Frakturen unterschieden. Aus der folgenden Skizze gehen die zu unterscheidenden Bezirke hervor, Frakturen in den entsprechenden Bereichen wurden von cranial nach caudal mit den Symbolen F_1 - F_4 bezeichnet.

F_1 = epiphysäre Humeruskopffraktur.

F_2 = transtuberositäre Humeruskopffraktur.

F_3 = subtuberositäre Humeruskopffraktur.

F_4 = metaphysäre Humeruskopffraktur.

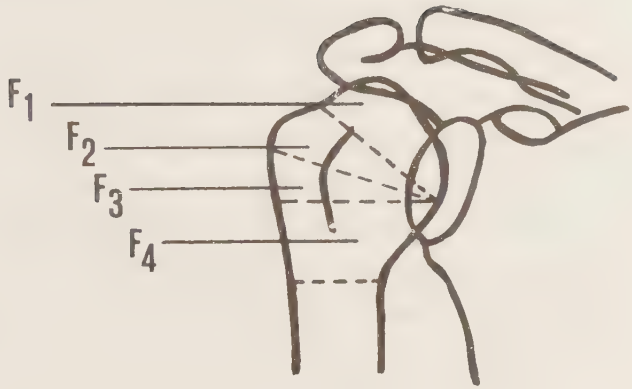

Bei der Durchsicht von 900 Schultergelenksaufnahmen in zwei Ebenen mit Befund am Schultergelenk wurden 404 Humeruskopffrakturen gefunden, die sich folgendermaßen verteilten. Es entfielen auf die epiphysären Frakturen 2 Fälle gleich 0,5 %, auf die transtuberositären Frakturen 7 Fälle gleich 1,7 %, auf die subtuberositären Frakturen 31 Fälle gleich 7,7 % und auf die metaphysären Frakturen 364 Fälle gleich 90,1 %. Übereinstimmend mit verschiedenen Autoren liegt auch hier der überwiegende Anteil der Frakturfälle im metaphysären Humeruskopfbereich, die Frakturen cranial davon

sind selten. Ausgesprochen selten ist eine Fraktur im collum anatomicum des Humeruskopfes, hier als epiphysäre Fraktur bezeichnet.

Ebenfalls einer Empfehlung von GIUNTOLI folgend wurden die Absprengungen am Humeruskopf eingeteilt. Dabei werden eine Absprengung des Tuberculum majus von einer Absprengung des Tuberculum minus und einer schalenförmigen Absprengung vom Humeruskopf unterschieden.

A_1 = Absprengung des Tub. majus.

A_2 = Absprengung des Tub. minus.

A_3 = Absprengung vom Humeruskopf.

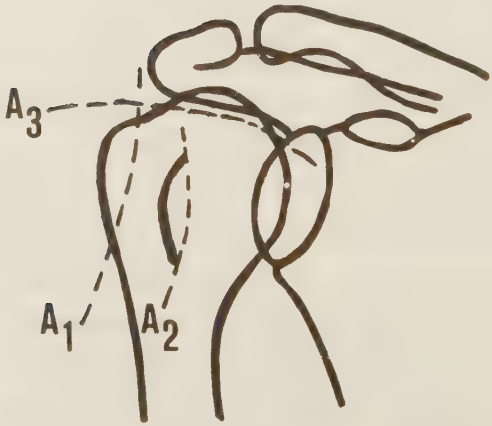

Unter den 900 Schultergelenksbefunden fanden sich 420 knöcherne Absprengungen vom Humeruskopf, davon entfielen auf die Absprengung des Tub. majus 324 Fälle gleich 77,1 %, auf die Absprengung des Tub. minus 83 Fälle gleich 19,8 % und auf die schalenförmige Absprengung vom Humeruskopf 13 Fälle gleich 3,1 %. Daraus ist ersichtlich, daß die Absprengungen des Tub. majus zahlenmäßig stark überwiegen.

Die Kombination von Fraktur des Humeruskopfes mit Absprengung vom Humeruskopf wurde in 238 Fällen beobachtet, also in 58,9 % der Frakturfälle. Der Trümmerfraktur des Humeruskopfes wurde kein eigenes Symbol zugeordnet, da bei Kennzeichnung mehrerer Frakturlinien und Absprengungen praktisch eine Trümmerung des Kopfes vorliegt, und die einzelnen Bezeichnungen genauer sind.

Zur Beschreibung einer Fraktur ist die Bezeichnung der bestehenden Dislokation unbedingt notwendig. In üblicher Weise werden hier eine Dislokation ad latus und ad longitudinem unterschieden, daneben werden Kontraktion und Distraktion der Fragmente sowie die Winkelbildung der Fragmente gegeneinander vermerkt. Der Grad der Dislokation kann am besten entsprechend den Gegebenheiten des Knochens mit Dislokation

um Corticalisbreite, halbe Schaftbreite, Schaftbreite und mehr als Schaftbreite beschrieben werden.

Bei den Luxationen des Humeruskopfes wurden eine anteriore subcoracoidale Luxation von einer cranialen, einer caudalen subglenoidalen und einer posterioren Luxation unterschieden. Auch hier wurden Aufnahmen in zwei Ebenen beurteilt, in Ausnahmefällen wurde die Luxation lediglich aus der ap. Aufnahme des Schultergelenkes diagnostiziert. Die regelrechte Gelenkstellung nach Reposition kann ebenfalls mit einiger Sicherheit aus der ap. Aufnahme des Schultergelenkes geschlossen werden, wenn man beachtet, daß die mediale Kontur des Humeruskopfes parallel der einen Pfannenrandlinie laufen soll, dazwischen einen normalen Gelenkknorpelspalt freilassend. Die kürzere Achse der perspektivisch gesehenen Pfannenellipse soll nach lateral verlängert ungefähr die Mitte des Humeruskopfes treffen[4]. Auf diese Weise kann man die cranialen und caudalen von den anterioren und posterioren Luxationen trennen. Eine Unterscheidung der anterioren von den posterioren Luxationen erscheint bei einem Prozentsatz von 98% gegenüber 1% zugunsten der anterioren Luxationen nicht notwendig, zumal in allen Fällen das schriftliche Repositionsergebnis vorlag.

Unter den 900 angesehenen Schultergelenksaufnahmen fanden sich 196 Luxationen des Humeruskopfes. Davon entfielen auf die anterioren subcoracoidalen Luxationen, hier als L_1 bezeichnet, 192 Fälle gleich 98 %. Die posterioren Luxationen, als L_2 bezeichnet, waren mit 2 Fällen gleich 1 % vertreten, die caudalen und cranialen Luxationen, als L_3 und L_4 bezeichnet, fanden sich in je einem Fall gleich 0,5 %. Es handelt sich also ganz überwiegend um anteriore Humeruskopfluxationen, die übrigen Luxationsformen sind ausgesprochen selten.

L_1 = anteriore Luxation.

L_2 = posteriore Luxation.

L_3 = caudale Luxation.

L_4 = craniale Luxation.

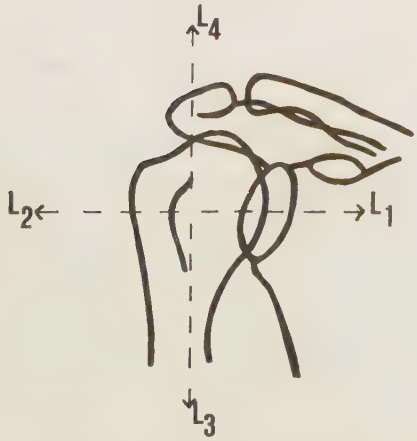

Von 196 Humeruskopfluxationen waren 17 mit einer Humeruskopffraktur kombiniert, das entspricht 8,7 % der Luxationsfälle. In 44 Fällen gleich 22,4 % war die Humeruskopfluxation mit einer knöchernen Absprengung vom Humeruskopf vergesellschaftet. In 18 Fällen gleich 9,2 % fand sich eine Kombination von Humeruskopfluxation, -fraktur und knöcherner Absprengung.

Auf den verwendeten und üblichen Aufnahmen des Schultergelenkes in zwei Ebenen ist die Skapula jeweils nur zum Teil abgebildet. Auf der axialen Schultergelenksaufnahme sind von der Skapula nur das Acromion scapulae und der Proc. cor. zu sehen. Aus diesem Grunde beschränken sich die Diagnostik und die Dokumentation im wesentlichen auf Frakturen des Proc. cor., des Acromion scapulae, der Gelenkpfanne und des Collum scapulae. Nach KÖHLER und ZIMMER[7] sind die Skapulafrakturen auch im allgemeinen im Gebiet des Collum lokalisiert. Alle übrigen Skapulafrakturen können auf Schultergelenksaufnahmen nur dann diagnostiziert werden, wenn sie in die genannten Gebiete einstrahlen und damit Veranlassung zu weiteren Aufnahmen geben. Diese Gruppe wurde hier unter " übrige Skapulafrakturen " zusammengefaßt und mit dem Symbol SF_5

belegt.

SF_1 = Fraktur des Proc. cor.

SF_2 = Fraktur des Acromion.

SF_3 = Fraktur der Gelenkpfanne.

SF_4 = Fraktur des Collum.

SF_5 = übrige Skapulafrakturen.

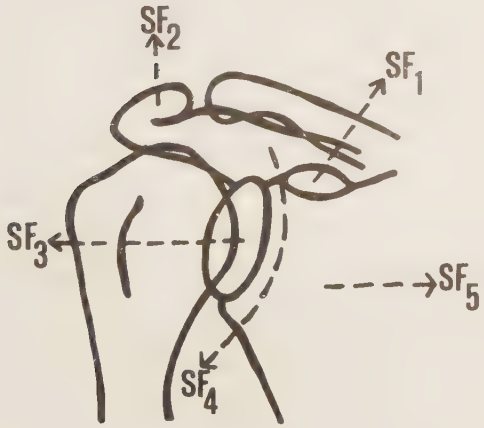

Bei der Durchsicht von 900 Schultergelenksaufnahmen mit Befund wurden insgesamt 45 Skapulafrakturen gleich 5 % gefunden. Davon entfielen auf die Frakturen des Proc. cor., SF_1, 4 Fälle gleich 8,9 % der Skapulafrakturen, auf die Acromionfrakturen, SF_2, 3 Fälle gleich 6,7 %,

auf die Frakturen der Gelenkpfanne, SF_3, 7 Fälle gleich 15,6 % und auf die Frakturen des Collum, SF_4, 11 Fälle gleich 24,5 %. Daneben kamen 20 übrige Skapulafrakturen, SF_5, gleich 44,5 % aller Skapulafrakturen vor.

Die Coracoidfraktur wurde übereinstimmend mit GRASHEY und BIRKNER[4] nur selten gefunden, sie soll typischerweise basisnahe erfolgen und sich auf Aufnahmen mit erhobenem Arm am besten darstellen. Übereinstimmend mit KÖHLER und ZIMMER[7] wurde auch die als selten bezeichnete Acromionfraktur nur in drei Fällen diagnostiziert.

Unter den 900 Schultergelenksaufnahmen in zwei Ebenen fanden sich 176 Claviculafrakturen, das entspricht 19,6 % der erfaßten Schultergelenksbefunde. Es konnten jedoch lediglich die Claviculafrakturen des mittleren und äußeren Anteils berücksichtigt werden, da das sternale Ende der Clavicula auf den üblichen Aufnahmen nicht abgebildet ist. Von den 176 Claviculafrakturen entfielen 40 Fälle auf die Frakturen des äußeren Drittels der Clavicula, C_1, entsprechend 22,7 % aller Claviculafrakturen. Die Frakturen des mittleren Claviculadrittels, C_2, waren mit 136 Fällen gleich 77,3 % wesentlich häufiger.

C_1 = Frakturen des lat. Claciculadrittels.

C_2 = Frakturen des mittl. Claviculadrittels.

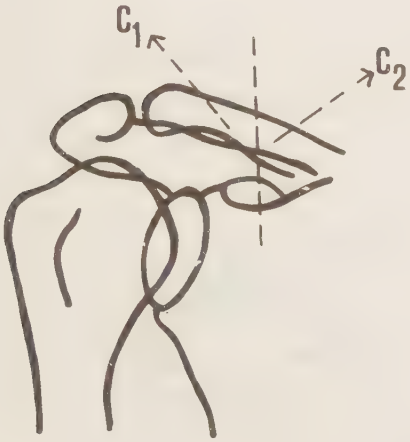

Weiterhin wurden die Luxation und die Subluxation des Acromioclaviculargelenkes in den Befundbogen aufgenommen. Die Subluxation wurde mit S_1 bezeichnet, die Luxation mit S_2. Insgesamt wurden diese Befunde 24 mal, also lediglich in 2,7 % aller Befunde am Schultergelenk erhoben. Dabei entfielen 10 Fälle gleich 41,7% auf die Subluxation des Acromioclaviculargelenkes und 14 Fälle gleich 58,4 % auf die Luxation. Sicher sind beide Befunde häufiger als es hier den Anschein hat, denn Subluxationen und Luxationen in diesem Gelenk werden oft erst auf

Aufnahmen mit Belastung des Armes erkannt und entgehen auf Routineaufnahmen leicht der Diagnostik.

S_1 = Sublux. im Acromioclaviculargelenk.

S_2 = Lux. im Acromioclaviculargelenk.

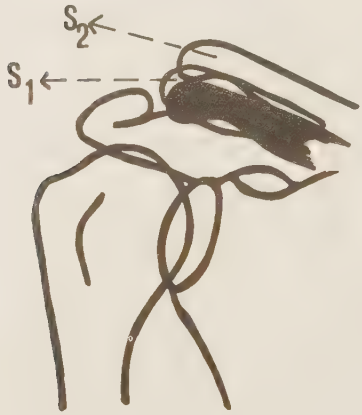

Zur Vervollständigung des Befundbogens über das Schultergelenk sollten außer den genannten Frakturen und Luxationen jedoch noch einige andere Befunde Berücksichtigung finden. Insbesondere sind hier die degenerativen Schultergelenksveränderungen zu nennen, die entsprechend ihrer Lokalisation in drei verschiedene Formen unterteilt wurden.

Am häufigsten wurden bei der Durchsicht von 900 Schultergelenksaufnahmen in zwei Ebenen degenerative Veränderungen am Humeruskopf, D_1, gefunden. In 214 Fällen zeigten sich mehr oder weniger starke Veränderungen, also in 23,8 % aller Fälle. Das Krankengut wurde unter keinem Gesichtspunkt ausgewählt, es wurden wahllos 900 Karteikarten und Roentgenbilder aus den Jahrgängen 1963 - 1971 beurteilt; die Patienten wurden in der überwiegenden Zahl der Fälle von der chirurgischen Ambulanz des Hauses nach erlittenem Trauma zur Roentgenuntersuchung geschickt.

Degenerative Veränderungen im Acromioclaviculargelenk, D_3, wurden in 30 Fällen, also in 14,5 % aller Fälle gefunden.

In 62 Fällen gleich 6,9 % konnten periarticuläre Verkalkungen, D_2, diagnostiziert werden, Erscheinungen, die unter den Namen Periarthritis humeroscapularis, Peritendinitis calcarea oder Morbus Duplay bekannt sind. Es handelt sich dabei um degenerative Sehnennekrosen, die sekundär verkalken und erst dann sichtbar werden[4]. In den Anfangsstadien sind diese Verkalkungen wolkig, strukturlos und unscharf erkennbar, später werden sie dichter und schärfer[4]. In typischer Form handelt es sich um Verkalkungen der Sehne des Musculus supra-

spinatus, die Verkalkungen sind im ap. Bild lateral des Humeruskopfes zu sehen. Bei einer atypischen Form ist die Sehne des Musculus infraspinatus verkalkt, die Verkalkungen liegen in diesem Falle hinter dem Humeruskopf[3].

D_1 = deg. Veränd. am Humeruskopf.

D_2 = periart. Verkalkungen.

D_3 = deg. Veränd. im Acromioclaviculargel.

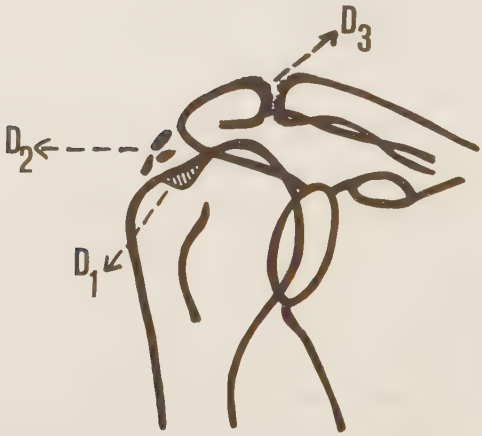

In den Befundbogen wurden weiterhin aufgenommen pathologische Frakturen und tumoröse Veränderungen am Schultergelenk (PF). Bei dem durchgesehenen Krankengut fanden sich 6 Fälle einer

pathologischen Fraktur. In die Rubrik der tumorösen Veränderungen sind sowohl gutartige als auch bösartige tumoröse Veränderungen einzuordnen. Weitere Einordnungsmöglichkeiten bestehen für die Refraktur (RF), die Epiphysenlösung (EL), Apophysen (NK = Nebenkern) und persistierende Apophysen (PA). Diese Befunde sind insgesamt recht selten, bei 900 Schultergelenken fanden sich 3 Refrakturen, 5 persistierende Apophysen und 8 Apophysen; eine Epiphysenlösung kam nicht zur Beobachtung.

IV Der Befundbogen besteht aus drei Teilen, dem Personalteil, dem Befundteil und dem erläuternden Skizzenteil. Alle Teile sind der besseren Übersicht halber auf je einer Seite abgebildet, gehören jedoch untereinander auf eine Seite, was durch entsprechende Verkleinerung gut möglich ist. Wenn man öfter mit dem Befundbogen arbeitet, braucht man zur Benennung der einzelnen Befunde den erläuternden Skizzenteil nicht mehr, aus diesem Grunde könnten die Skizzen auch auf der Rückseite des Befundbogens untergebracht werden.

Nach Ansicht der Roentgenbilder eines Schultergelenkes in zwei Ebenen und Eintrag der Personalien kann der Befund in den ovalen Feldern leicht markiert werden. Durch Kombination mit einer automatischen Schreibmaschine besteht die Möglichkeit, den Befund sofort schriftlich zu liefern, sofern für jedes Symbol in einer Satzbibliothek vollständig beschreibende Sätze existieren. Die Befundung kann auf diese Weise wesentlich beschleunigt werden, Schreibkräfte entfallen, Korrektur des Geschriebenen entfällt ebenfalls. Der sofort vorliegende schriftliche Befund braucht lediglich vom befundenden Arzt unterschrieben zu werden, ein Durchschlag steht für die Archi-

vierung zur Verfügung; der anfordernden Abteilung liegt nahezu mit Abschluß der Untersuchung bereits das Ergebnis vor.

Der Vorteil des Arbeitens mit dem Befundbogen liegt also einmal in einer wesentlichen Zeitersparnis für den befundenden Arzt durch Wegfall der Diktier- und Korrigierzeit, daneben in einer auf ein Minimum begrenzten Wartezeit zwischen Untersuchung und Vorliegen des schriftlichen Befundes für die anfordernde Abteilung. Mit dem gegebenen Muster ist die Voraussetzung geschaffen, die Daten zu speichern und für klinische und wissenschaftliche Zwecke auszuwerten.

Anmerkung : Von 100% abweichende Zahlenwerte im Zehntel- bzw. Hundertstelstellenbereich ergeben sich durch Auf- und Abrundung.

Teil 1

RVK Roentgendiagnostik

Name Vorname Aufnahme Nr.

Geb. Datum

Tag

10 20 30

1 2 3 4 5 6 7 8 9

Monat

1 2 3 4 5 6 7 8 9 10 11 12

Jahr

70 80 90

1 2 3 4 5 6 7 8 9

Teil 2

Humeruskopffraktur	F	⬭ 1 ⬭ 2 ⬭ 3 ⬭ 4
Absprengung	A	⬭ 1 ⬭ 2 ⬭ 3
Humerusluxation	L	⬭ 1 ⬭ 2 ⬭ 3 ⬭ 4
Claviculafraktur	C	⬭ 1 ⬭ 2
Claviculaluxation	S	⬭ 1 ⬭ 2
Skapulafraktur	SF	⬭ 1 ⬭ 2 ⬭ 3 ⬭ 4 ⬭ 5
deg. Veränderungen	D	⬭ 1 ⬭ 2 ⬭ 3
path. Fraktur u. tumor. Veränderg.	PF	⬭
Refraktur	RF	⬭
Epiphysenlösung	EL	⬭
Nebenkern	NK	⬭
persist. Apophyse	PA	⬭

Dislokation

ad latus ⬭

ad longitudinem
- cum distractione ⬭
- cum contractione ⬭

Achsenknickung
- nach dorsal offener Winkel ⬭ medial ⬭
- nach ventral offener Winkel ⬭ lateral ⬭

um Corticalisbreite ⬭

halbe Schaftbreite ⬭

Schaftbreite ⬭

mehr als Schaftbreite ⬭

TEIL 3

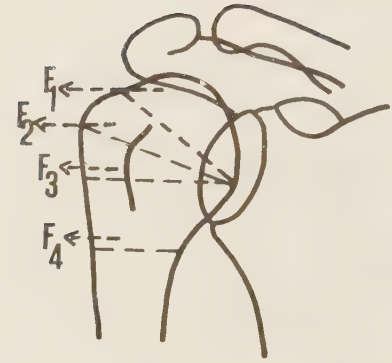
F_1
F_2
F_3
F_4

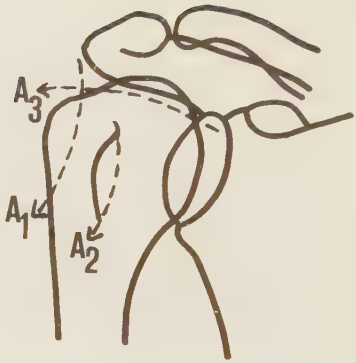
A_3
A_1
A_2

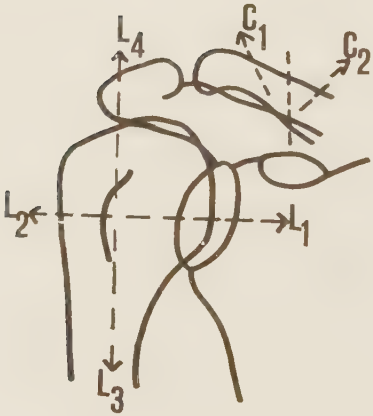
L_4
C_1
C_2
L_2
L_1
L_3

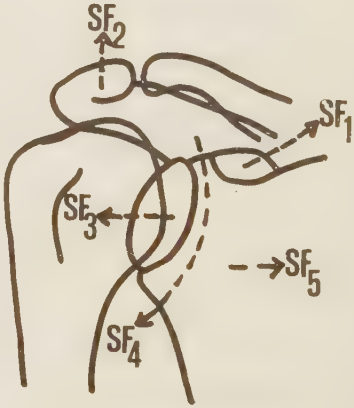
SF_2
SF_1
SF_3
SF_5
SF_4

S_1
S_2

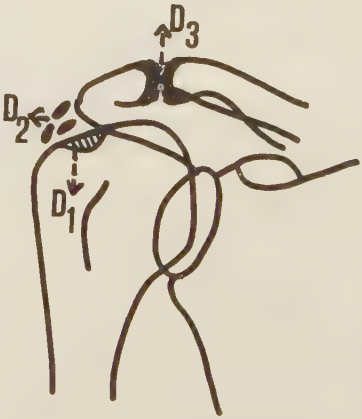
D_3
D_2
D_1

V Es wurde ein Befundbogen für die programmierte Befunddokumentation im Bereich des Schultergelenkes aufgestellt. Anhand der Durchsicht von 900 Schultergelenksaufnahmen in zwei Ebenen wurde der ausgearbeitete Befundbogen auf Vollständigkeit überprüft. Diese Überprüfung auf Vollständigkeit ist Sinn der Durchsicht gewesen, es kam nicht darauf an, eine Statistik über die Häufigkeit von Frakturen und Luxationen am Schultergelenk aufzustellen. Alle vorkommenden Befunde des gesichteten Materials ließen sich in den vorgeschlagenen Befundbogen, der das Ergebnis dieser Arbeit darstellt, mühelos und schnell einordnen.

VI Literaturangaben.

1. Cocchi, U. und Thurn, P.
Einführung in die Röntgendiagnostik.
Georg Thieme Verlag 1967, S. 45.

2. Ferner, H.
Entwicklungsgeschichte des Menschen.
7. Auflage 1963, S. 171,
Ernst Reinhardt Verlag, München-Basel.

3. Giuntoli, L.
Tafeln aus " Handbuch der Unfallradiologie " (noch nicht erschienen), veröffentlicht von der Werbeabteilung der 3 M Italia S. p. A. zur Illustration des Kalenders 1971.

4. Grashey, R. und Birkner, R.
Atlas typischer Röntgenbilder vom normalen Menschen.
Urban und Schwarzenberg Verlag 1964, S. 772 - 801.

5. Hellner, H. und Poppe, H.
Röntgenologische Differentialdiagnose der Knochenerkrankungen.
Georg Thieme Verlag, Stuttgart 1956, S. 218 - 266.

6. Jacobi, R.
Entwurf für die Befunddokumentation

der Frakturen des Schenkelhalses und prox. Oberschenkeldrittels als Ergebnis einer Durchsicht von 1235 Frakturfällen.
Inauguraldissertation, Berlin 1971.

7. Köhler, A. und Zimmer, E. A.
Grenzen des Normalen und Anfänge des Pathologischen im Röntgenbild des Skelets.
11. neubearbeitete Auflage, Georg Thieme Verlag, Stuttgart 1967, S. 144 - 170.

8. Koeppe, P., Schaefer, P., Gutenmorgen, W. und Schwoerer, I.
Das System ORVID.
Fortschr. Röntgenstr. 112, 1970, 103.

9. Matzen, P. - F. und Fleißner, H. K.
Orthopädischer Röntgenatlas.
Georg Thieme Verlag, Stuttgart 1969, S. 6 - 8.

10. Neiß, A.
Fortschr. Röntgenstr. 84, 1956, 258.

11. Ochs, E.
Fortschr. Röntgenstr. 78, 1953, 486.

12. Rumpold, H. J. und Hoffmann, G.
Programmierte Dokumentation für Frakturen und Luxationen,

Beispiel - Fußverletzungen.
Fortschr. Röntgenstr. 108, 1968, 677.

13. Schaefer, P., Haasner, E., Koeppe, P.
Programmierte Dokumentation in der Röntgendiagnostik.
Fortschr. Röntgenstr. 108, 1968, 669.

14. Schaefer, P.
Der Röntgenbefund unter dem Aspekt von Information, Kommunikation und Dokumentation.
Habilitationsschrift der Hohen Medizinischen Fakultät der Freien Universität Berlin. Berlin 1970.

15. Schinz, H. R., Baensch, W. E., Friedl, E. und Uehlinger, E.
Lehrbuch der Röntgendiagnostik, Band II, Skelett Teil II, 5. Auflage.
Georg Thieme Verlag, Stuttgart 1952, S. 1226 - 1246.

16. Swoboda, W.
Das Skelet des Kindes.
2. Auflage 1969, S. 26,
Georg Thieme Verlag, Stuttgart.

Für die Überlassung des Themas und für die hilfreiche Unterstützung bei der Fertigstellung meiner Arbeit danke ich Herrn Priv. Doz. Dr. med. H. W i t t.

Lebenslauf.

Am 18. Februar 1942 wurde ich, Angela Brigitte Ritters, als zweite Tochter des Polizeimeisters Karl Ritters und seiner Ehefrau Else, geb. Kammer in Berlin - Charlottenburg geboren. Die ersten Jahre meiner Kindheit verbrachte ich in Berlin. Wegen der immer häufiger werdenden Bombenangriffe evakuierte meine Mutter mit meiner Schwester und mir nach Ostpreußen. Im Sommer 1945 kehrten wir nach Berlin zurück, wo ich 1948 in die 8. Grundschule eingeschult wurde. Zu Ostern 1954 wechselte ich auf das Sophie-Charlotte- Gymnasium über. Nach dem bestandenen Abitur im März 1961 habe ich vom 2. Mai 1961 an insgesamt dreizehn Semester Humanmedizin an der Freien Universität Berlin studiert, das Studium wurde am 26. März 1968 mit dem Staatsexamen abgeschlossen. Am 2. Januar 1970 bekam ich nach 20monatiger Medizinalassistentenzeit die Approbation, seither arbeite ich als Assistenzärztin am Röntgen- und Strahleninstitut des Städtischen Rudolf- Virchow- Krankenhauses und bin nunmehr im dritten Jahr der Ausbildung zum Facharzt für Radiologie und Strahlenheilkunde.